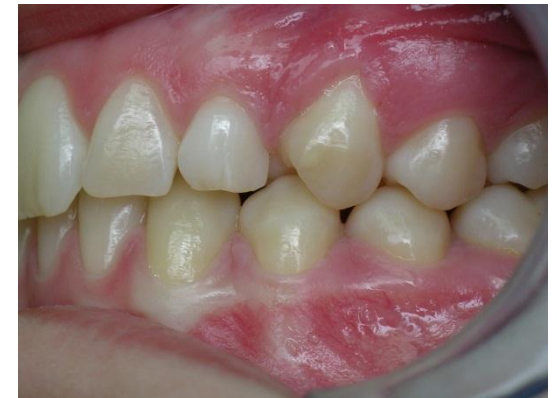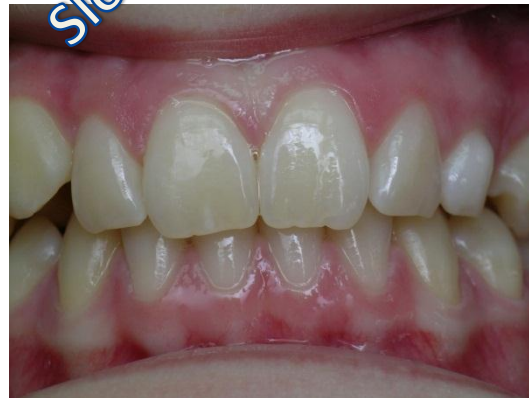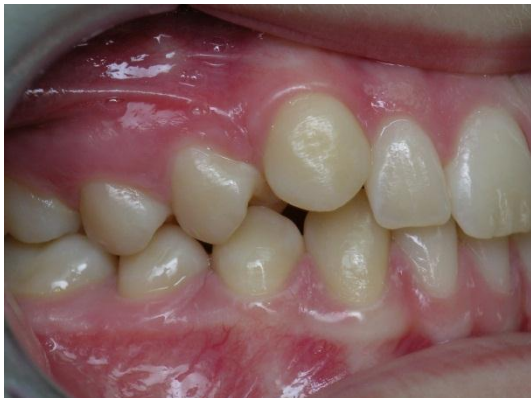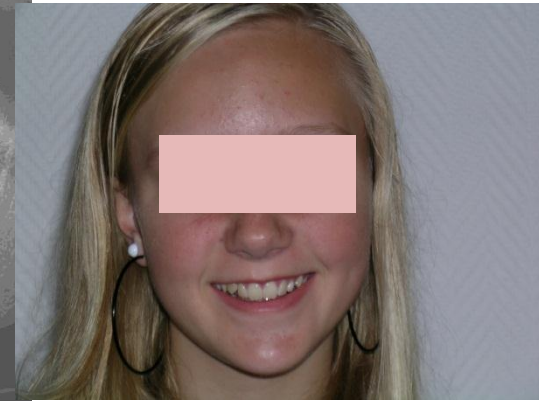
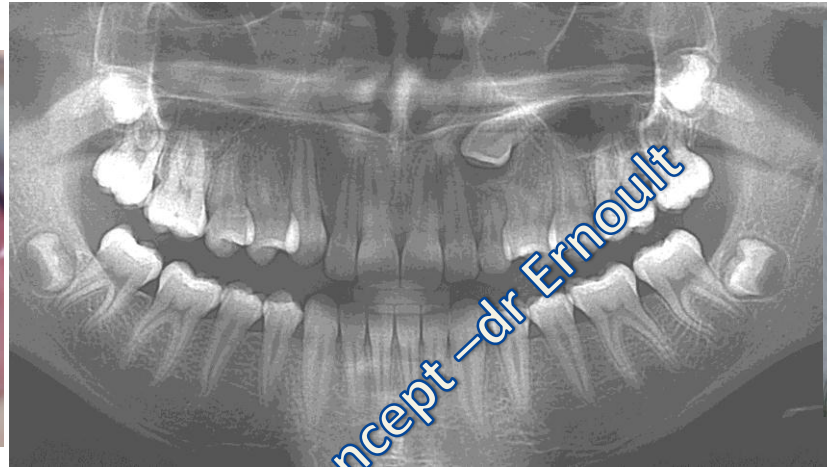
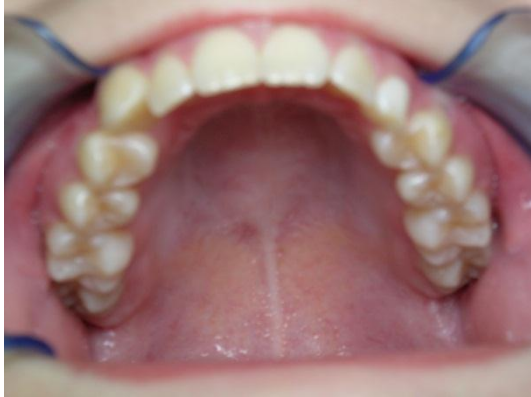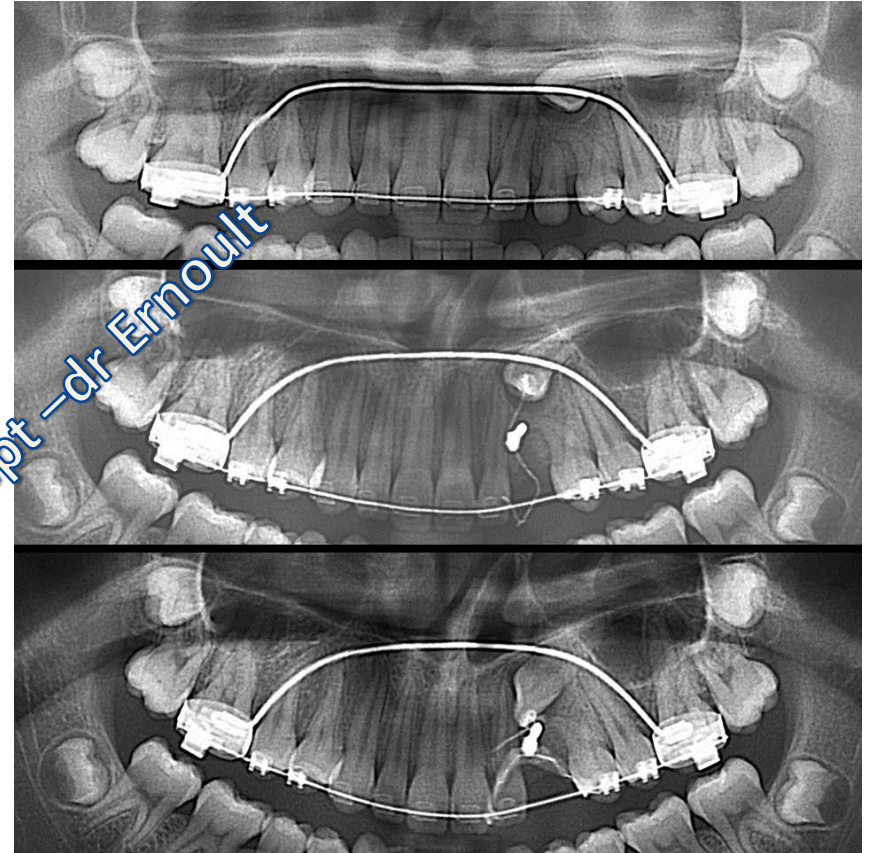


# Traction d'une dent ectopique à l'aide de minivis



# Difficulté maximum!

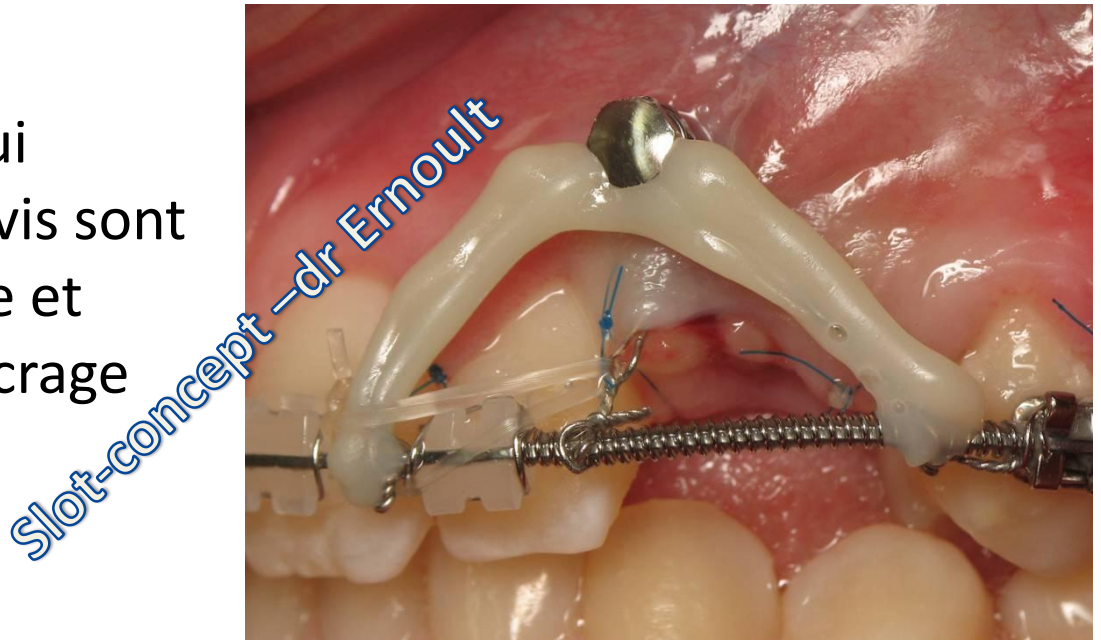- Option de tracter en deux temps avec un sas intra arcade avec une difficulté de passage par rapport à la racine palatine de 24! Puis avec une vis à l'arcade mandibulaire ! l'objectif est de ne pas « vriller » et basculer le plan occlusal dans le plan frontal et basal par les résistances à la traction !

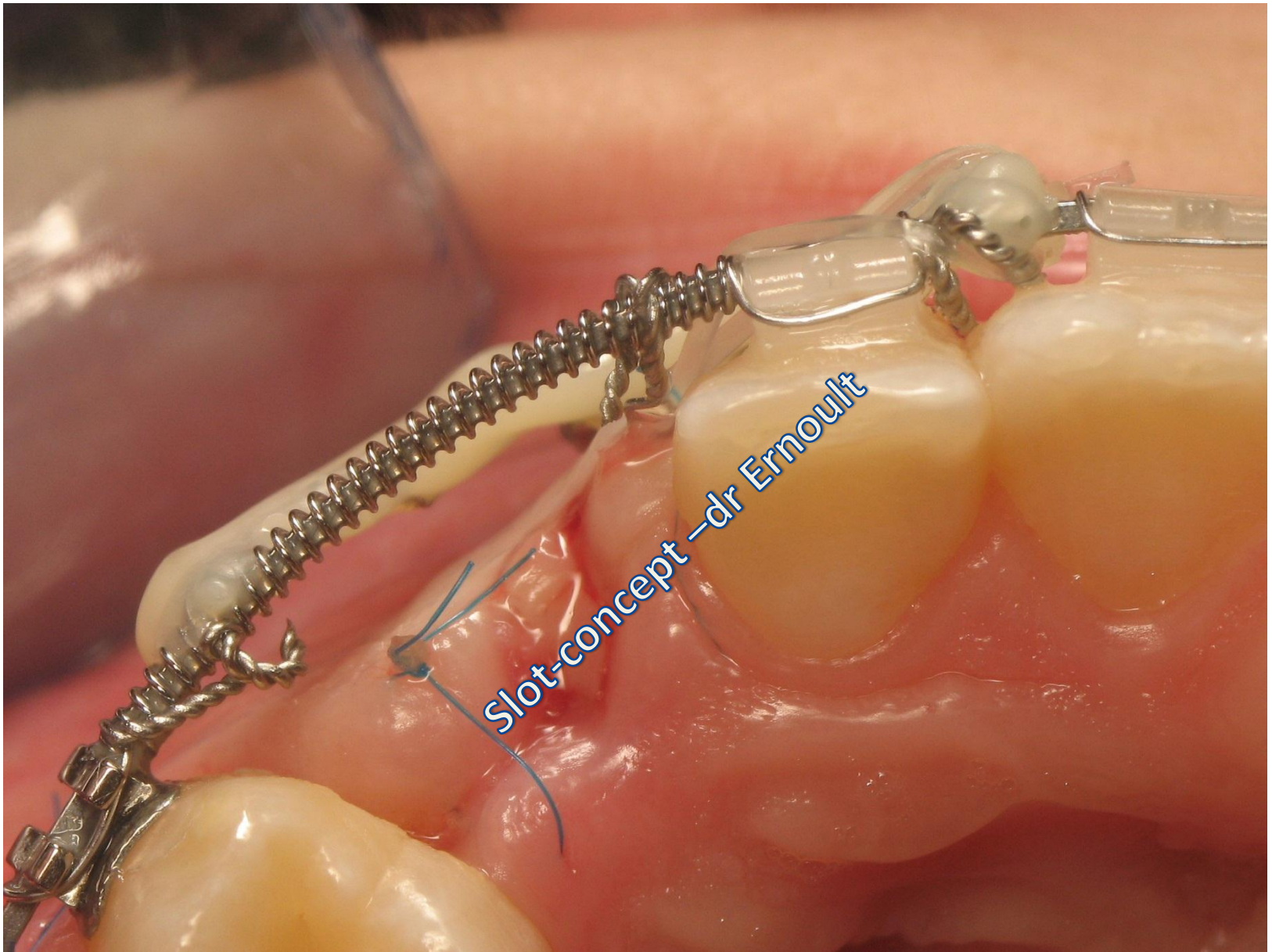

- L'emploi des vis est sans aucun doute bénéfique chez les adultes ou pour les dents ectopiques .Elles évitent le risque d'enfouissement des dents d'appui et tous les parasites transversaux et verticaux qui s'expriment lorsque la traction est récalcitrante ! Enfin elles peuvent permettre d'amorcer une traction avant la mise en place d'un appareillage multibagues complet .

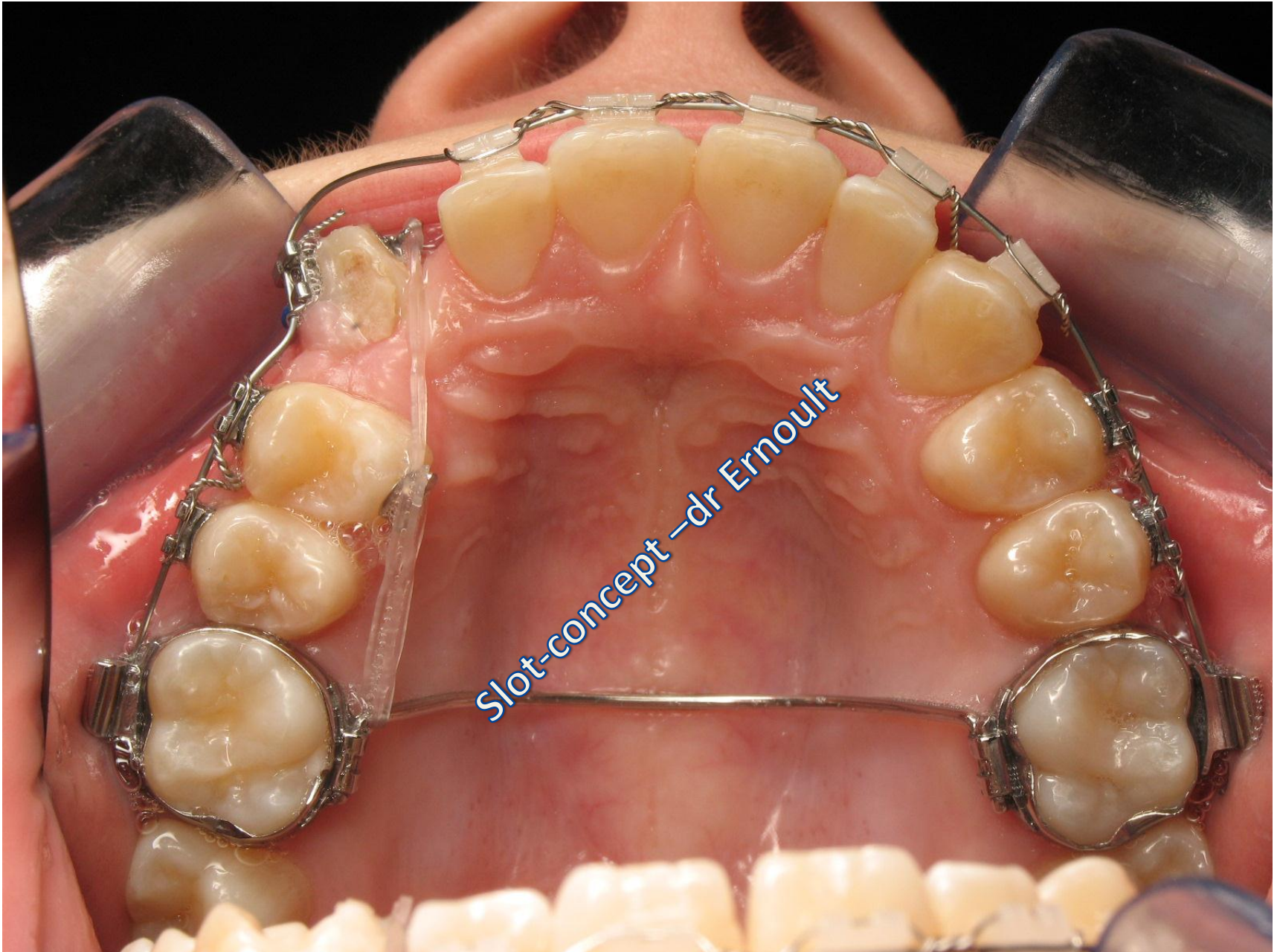Slot-concept - Dr Ernoulit

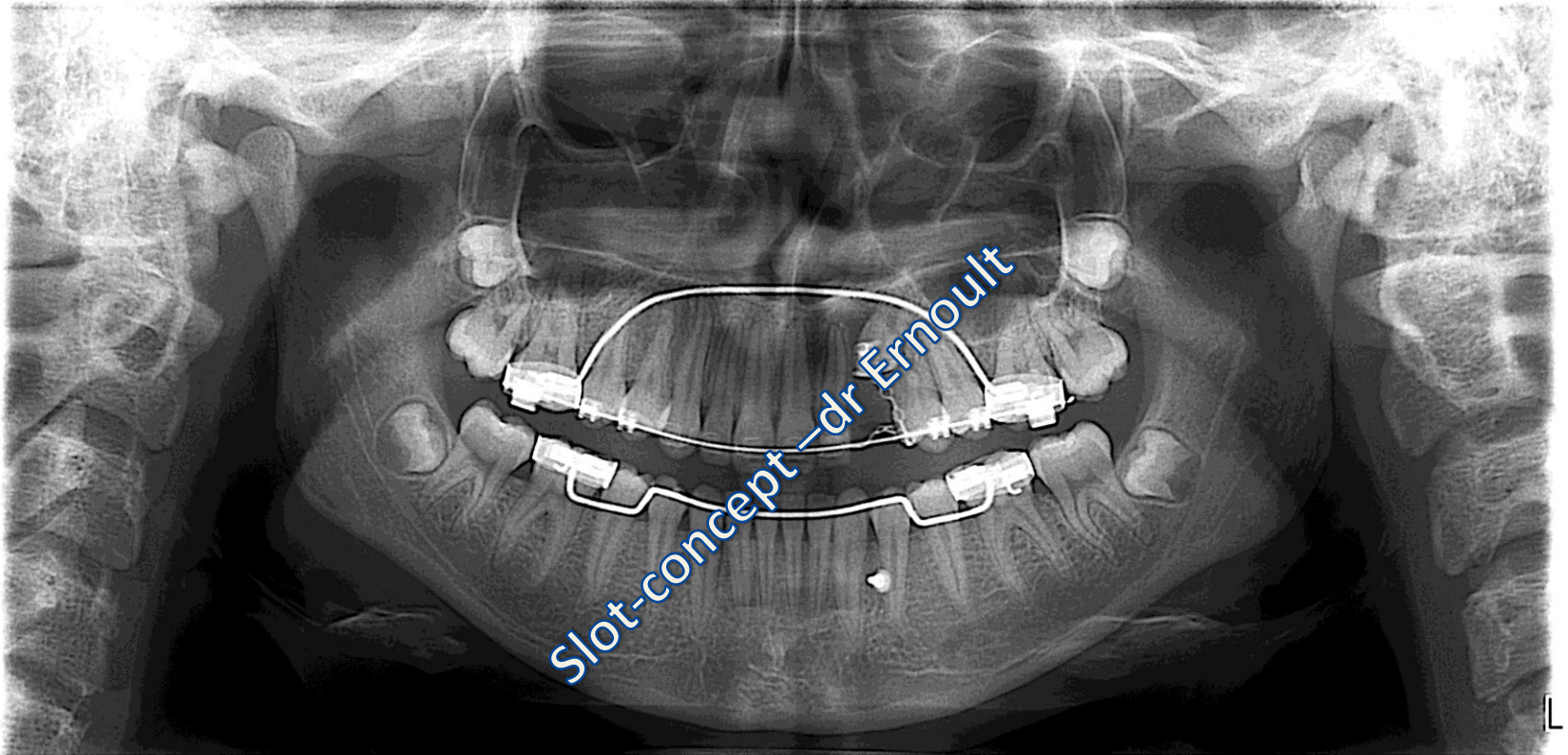
- Sur le plan technique il faut disposer un ancrage très rigide
- Des fils de ligature qui entourent la tête de vis sont enduits de composite et constituent ainsi l'ancrage recherché

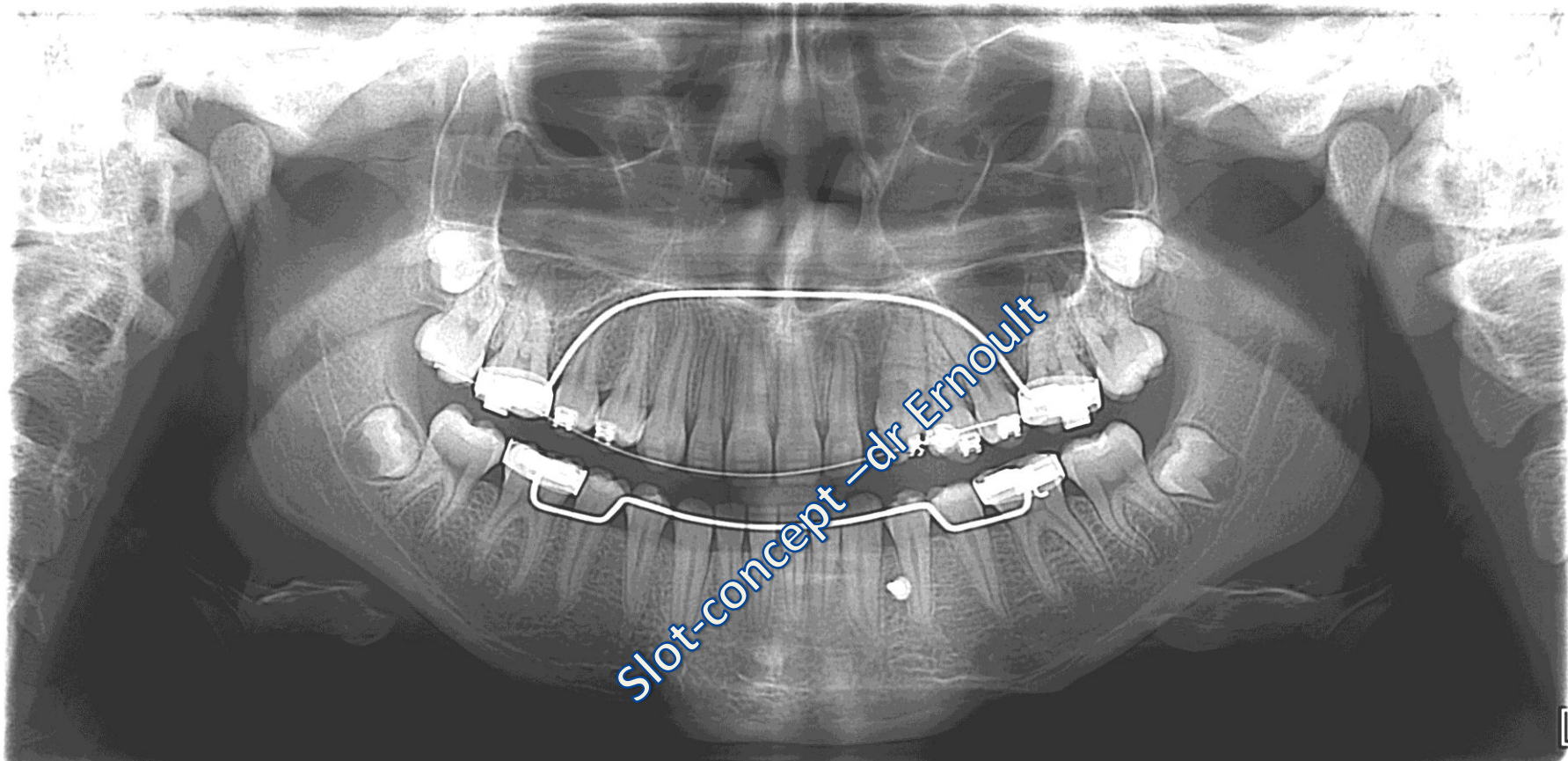




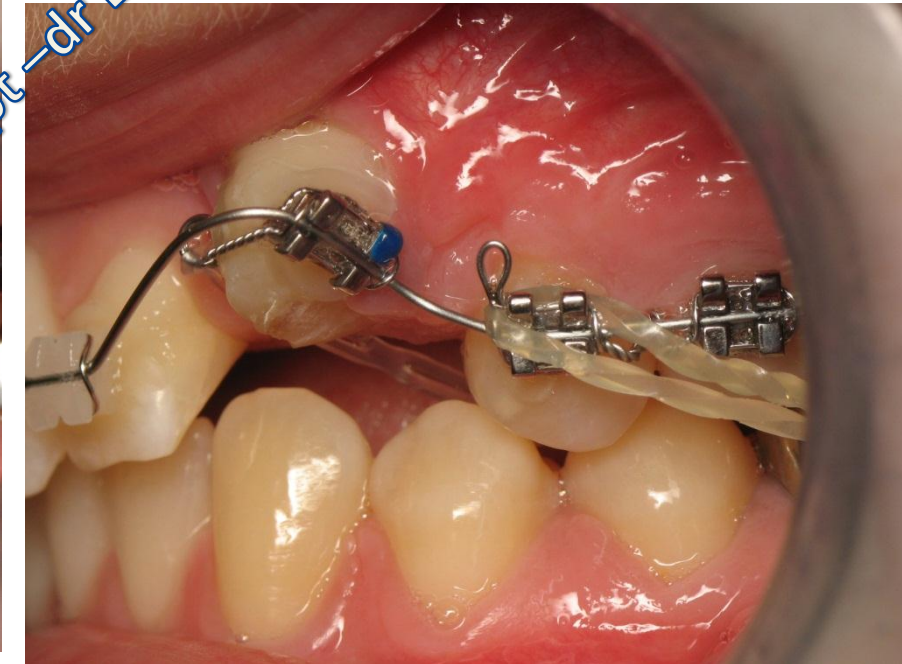
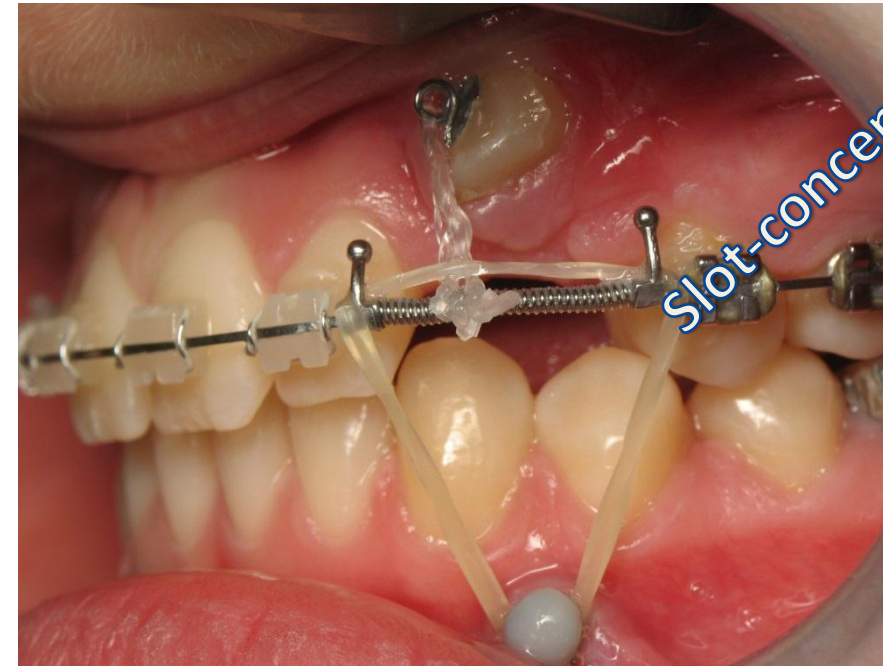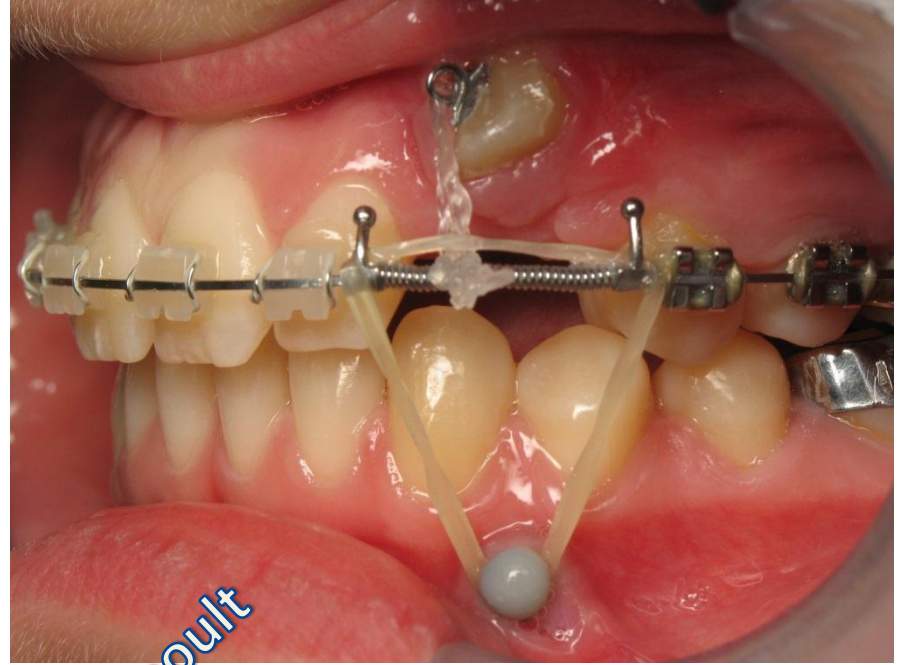
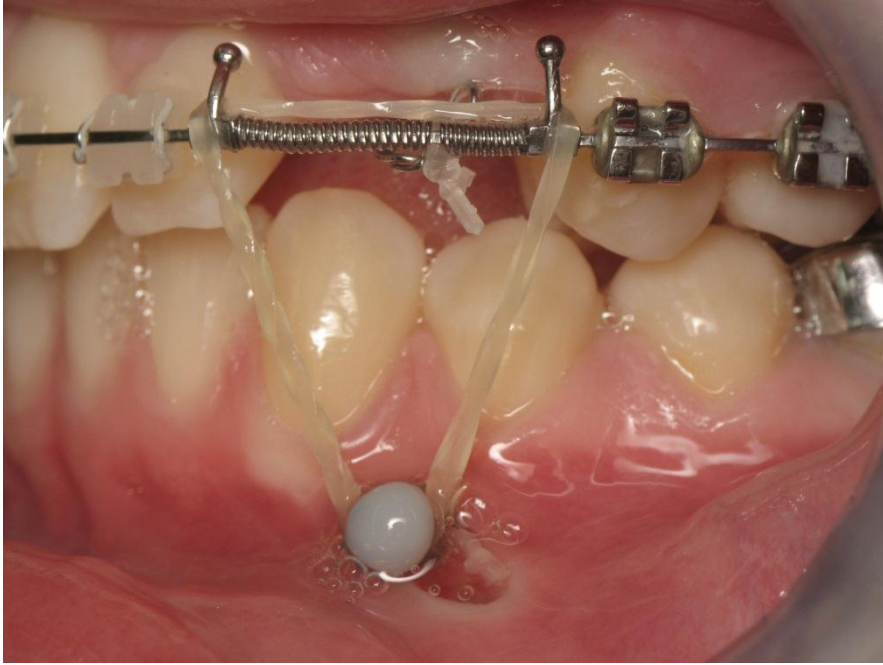
Slot-concept - dr Ernoult











Slot-concept - dr Ernoult



